Exploración del sistema vestibular

C. de Waele, P. Tran ba Huy

En la última década, la exploración del sistema vestibular ha experimentado numerosos progresos. En algunos países, como es el caso de Francia, la videonistagmografía ha sustituido a la electrooculografía, permitiendo registrar con fiabilidad los movimientos oculares espontáneos e inducidos en tres dimensiones. Por otro lado, se han desarrollado nuevas pruebas de exploración de la función del conducto semicircular horizontal y otolítica. El sistema vestibular periférico comprende cinco receptores por cada lado y las exploraciones complementarias resultan esenciales, ya que, debido a su diversidad, permiten estudiar el sistema vestibular desde diferentes aspectos. Las nuevas plataformas de fuerza permiten cuantificar la gravedad de los trastornos del equilibrio y evaluar la eficacia de la rehabilitación vestibular. Por último, las pruebas oculomotoras resultan esenciales en el caso de que se sospeche alteración central. Así pues, la exploración de los vértigos y de los trastornos del equilibrio no puede limitarse a las simples pruebas térmicas, que sólo examinan las ampollas de los conductos semicirculares horizontales. El objetivo de las pruebas neurootológicas es guiar al especialista en el diagnóstico etiológico de los síntomas referidos por el paciente y establecer mejor las indicaciones de las técnicas de diagnóstico por imagen.

© 2005 *Elsevier SAS. Todos los derechos reservados.*

Palabras Clave: Nistagmo ocular; Videonistagmografía; Pruebas rotatorias; Potenciales provocados miogénicos; Compensación vestibular; Oculomotricidad; Posturografía dinámica

Plan

■ **Introducción** **1**
■ **Exploración clínica** **2**
Anamnesis 2
Exploración vestibular 2
■ **Pruebas instrumentales** **3**
Exploración de la función del conducto semicircular horizontal 3
Reflejo cervicoocular 7
Pruebas que exploran la disfunción de los receptores otolíticos 8
Potenciales miogénicos provocados por corrientes galvánicas de gran intensidad y corta duración 11
■ **Pruebas oculomotoras (movimientos oculares sacádicos y de seguimiento, nistagmo optocinético)** **12**
Movimientos de seguimiento 12
Movimientos sacádicos 12
Nistagmo optocinético 12
■ **Exploración de los trastornos del equilibrio** **12**
Posturografía estática 13
Posturografía dinámica 13
Equitest 14
■ **Conclusión** **15**

■ Introducción

El sistema vestibular periférico está compuesto por cinco tipos de receptores diferentes: los tres conductos semicirculares (horizontal, vertical y posterior) y los dos órganos otolíticos (el utrículo y el sáculo). Todavía no se ha llegado a comprender perfectamente el funcionamiento de cada uno de estos receptores: el acceso al utrículo y a los conductos verticales sigue siendo difícil. Como consecuencia, además de las pruebas térmicas desarrolladas por Bárány a comienzos del siglo xx y que todavía se emplean, recientemente se ha desarrollado una multitud de pruebas con el fin de acceder, en la cabecera del paciente, al funcionamiento de las ampollas de los conductos semicirculares horizontales, de las vías conductooculares y de las vías saculoespinales. Las pruebas oculomotoras informan sobre la posible existencia de afectación central. Por último, mediante la posturografía estática y dinámica se puede apreciar la repercusión que la disfunción vestibular tiene sobre el equilibrio. Todas estas exploraciones, asociadas a la anamnesis minuciosa, suelen permitir que se determine el origen periférico o central de los vértigos y que se establezcan mejor las indicaciones de las técnicas de diagnóstico por imagen (tomografía computarizada [TC], resonancia magnética [RM]). En el presente artículo, se

describen sucesivamente la exploración física y las diferentes pruebas instrumentales que se deben practicar cuando se sospeche enfermedad otoneurológica.

■ Exploración clínica

Anamnesis

La anamnesis resulta esencial. Debe precisar la naturaleza del vértigo que refiere el paciente, ya que bajo esta denominación, los pacientes agrupan tres tipos de síntomas: impresión de rotación o inclinación del entorno visual, sensación de embriaguez y oscilopsias. El clínico debe especificar también la frecuencia y la duración de las crisis, su modo de aparición y si está o no desencadenada por movimientos concretos de la cabeza en el espacio o por un esfuerzo. Es de capital importancia investigar la existencia de síntomas neurovegetativos (náuseas y vómitos) y de trastornos auditivos (sensación de presión en el oído, hipoacusia y acufenos).

Exploración vestibular

El objetivo de la exploración física es detectar la existencia de nistagmo ocular, que revela la asimetría vestibular, así como precisar su dirección horizontal o vertical y la presencia de componente torsional (rotatorio). Para ello se utiliza la máscara de videonistagmoscopia, que deja al paciente a oscuras, impidiendo así la inhibición del nistagmo por la fijación ocular; el paciente se explora sentado y acostado (Fig. 1). La máscara está dotada de una cámara y de iluminación infrarroja monocromática y su principio se basa en la detección de la señal del iris. También debe estudiarse el sentido de la fase rápida: puede ser horizontal (orientado hacia la izquierda o hacia la derecha) (Fig. 2), vertical (superior o inferior) o mixto, presentando un componente horizontal y otro vertical. El estudio de los componentes del nistagmo en 3D es esencial [1]. Así, en las neuritis vestibulares, al componente horizontal del nistagmo puede asociarse o no un componente vertical. Cuando está presente (Fig. 3), revela la disociación entre la alteración de las ramas superior e inferior del nervio vestibular. Cuando la lesión afecta unilateralmente a todos los conductos o a los nervios de los conductos verticales anterior, posterior y horizontal, el nistagmo presenta un componente horizontal (debido a la desaferenciación de las neuronas vestibulares secundarias conectadas por el nervio ampular horizontal) y torsional (secundario a la desaferenciación de las neuronas vestibulares secundarias conectadas por los nervios de los conductos verticales anterior y posterior). El componente torsional suele ser de escasa amplitud por dos motivos: la ganancia del reflejo vestibuloocular inducido por las inclinaciones de la cabeza en el plano frontal (responsable de un movimiento de contrarrotación ocular) es escasa; la constante de tiempo de este reflejo es mucho más corta (6 segundos) comparada con la que se observa en el caso del reflejo vestibuloocular inducido por las rotaciones angulares de la cabeza en el plano horizontal (15-20 segundos). El componente vertical no es observable en todos los casos, pues el componente vertical superior, que resulta de la desaferenciación de las neuronas vestibulares secundarias conectadas al nervio ampular anterior, queda anulado por el componente vertical inferior, que resulta de la desaferenciación de las neuronas vestibulares secundarias conectadas al nervio ampular posterior [2-7]. Por el contrario, cuando la lesión es unilateral y afecta únicamente al nervio vestibular superior (como se observa en las dos terceras partes de los pacientes que presentan neuritis vestibular), el nistagmo ocular presenta tres componentes: vertical superior, horizontal y torsional. En estos pacientes, el nervio ampular posterior se encuentra intacto y la lesión no produciría nistagmo vertical inferior, sino sólo nistagmo vertical superior [3, 6-8].

También se debe investigar la existencia de nistagmo de mirada excéntrica. El mantenimiento de la mirada lateral precisa de la intervención del integrador de posición situado en el cerebelo y los núcleos vestibulares. Si éstos fallan, el mantenimiento de la mirada en posición extrema es defectuoso y el ojo deriva hacia la posición primitiva. Se observan entonces fases rápidas que tienden a llevarlo de nuevo a la posición excéntrica.

Cuando no se observa nistagmo espontáneo, se efectúan diversas pruebas instrumentales (cf infra) con

Figura 1. Estudio videonistagmoscópico de los nistagmos oculares espontáneos e inducidos. Se realiza mediante una máscara provista de iluminación infrarroja y cámara.

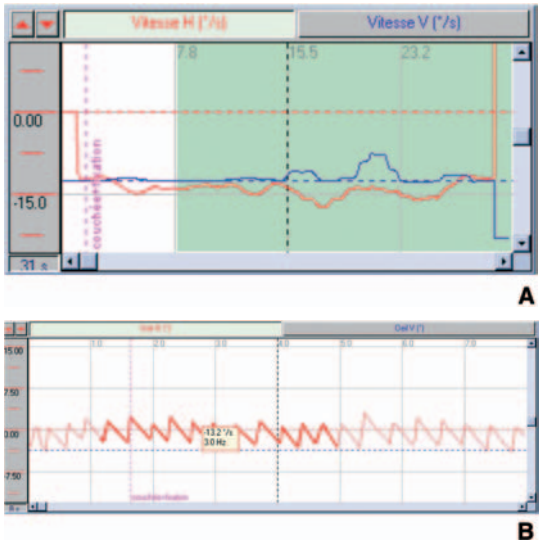

Figura 2. Nistagmo espontáneo derecho observado en fase aguda después de neurotomía vestibular izquierda.
A. Velocidad de la fase lenta del nistagmo derecho.
B. Trazo de la posición del ojo que presenta movimiento nistágmico.

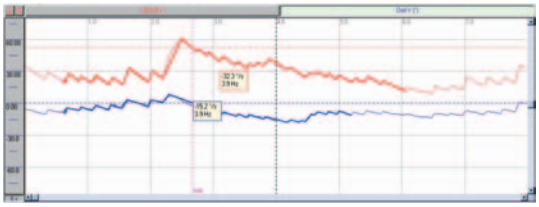

Figura 3. Neuritis vestibular izquierda que respeta el nervio vestibular inferior y produce un nistagmo ocular horizontal cuya fase rápida se dirige hacia la derecha y que presenta un componente vertical superior.

Figura 4. Maniobra de Dix y Hallpike con la que se intenta inducir un vértigo y un nistagmo posicional. Se hace pasar con rapidez al paciente de la posición sedente (A) a la posición de decúbito lateral con la cabeza orientada hacia arriba (B).

Figura 5. Prueba de Fukoda.
A. La paciente marca el paso con los índices extendidos y los ojos cerrados durante 50 pasos.
B. Al finalizar la prueba, a menudo se observa desviación segmentaria (en este caso, de casi 90° hacia la derecha).

el fin de evidenciarlo. También resulta fundamental investigar la existencia de nistagmo inducido por las maniobras posicionales de Dix y Hallpike (paso de la posición sedente a la de decúbito lateral derecho o izquierdo, hiperextensión de la cabeza y rotación de la misma hacia la derecha o hacia la izquierda) (Fig. 4). En el caso del vértigo benigno posicional del conducto posterior, el nistagmo aparece después de una latencia de varios segundos: es vertical superior y rotatorio (el componente torsional se orienta hacia el lado del oído afectado) [9-19]. Dura 30-45 segundos y después desaparece. Por último, es fatigable cuando se repiten las maniobras. El nistagmo vertical o puramente torsional debe orientar hacia la etiología central. En caso de vértigo posicional del conducto horizontal, el vértigo no suele aparecer cuando el paciente se acuesta o se levanta, sino cuando, estando acostado, se gira a uno u otro lado de la cama. Desde el punto de vista clínico, su diagnóstico se basa en las siguientes características:

- no se desencadena por el decúbito lateral, como el del conducto semicircular posterior, sino que aparece cuando el paciente se coloca sentado, con la cabeza inclinada hacia delante, lo que sitúa los conductos horizontales en el plano vertical;
- el nistagmo inducido es horizontal y no torsional; en esta posición, el sentido de la fase rápida del nistagmo indica el lado enfermo;
- no suele ser agotable;
- su latencia de aparición es más breve (<5 segundos);
- su duración es mayor (20-60 segundos).

Debe investigarse si la maniobra de Valsalva o la presión ejercida sobre el trago desencadenan nistagmo. Puede ser uno de los principales síntomas de fístula perilinfática [1], de malformación de Arnold-Chiari o de dehiscencia del conducto semicircular anterior [20]. La TC de los huesos temporales en cortes finos y de la unión craneocervical casi siempre permite precisar la enfermedad causal.

Además de la investigación del nistagmo ocular, debe efectuarse el estudio del equilibrio mediante la prueba de Romberg o de marcha sostenida con ojos cerrados [21, 22].

Esta última se realiza pidiendo al paciente que marque el paso o camine sobre el sitio sin avanzar, con los ojos cerrados y los brazos extendidos hacia delante con los índices estirados, para detectar asimetría vestibular, ataxia de origen central o simulación. En caso de asimetría vestibular, esta prueba induce una desviación segmentaria de más de 30°, sin que el sentido de la desviación permita precisar el lado afectado (Fig. 5). En caso de afección central, el paciente puede ser incapaz de realizar esta prueba a lo largo de toda su duración y pierde el equilibrio después de dar cinco o diez pasos hacia delante o hacia atrás. Por último, el simulador exagera su desequilibrio en los primeros pasos sin que las pruebas complementarias puedan explicar sus síntomas funcionales.

Por último, la exploración de los tímpanos también constituye un elemento esencial en busca de perforación timpánica o de otitis crónica.

■ Pruebas instrumentales

De forma esquemática, se dividen en pruebas que exploran la función de los conductos semicirculares y en pruebas que exploran la función otolítica. En las primeras, se suelen estudiar las vías conductooculares, que permiten la estabilización de la imagen del entorno visual en la retina. Para explorar la función otolítica, se estudian las vías otolitooculares (utrículo) o las vías otolitoespinales (sáculo).

Exploración de la función del conducto semicircular horizontal

La videonistagmografía es una herramienta que se ha desarrollado recientemente y que ha revolucionado las

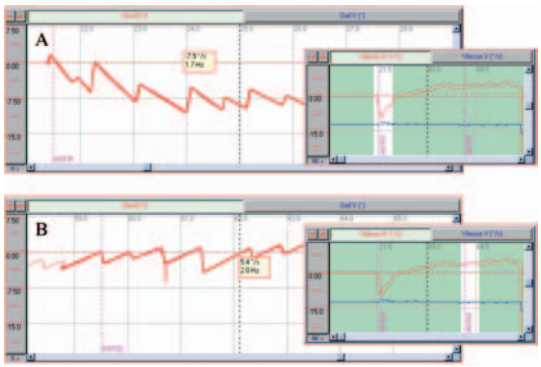

Figura 6. Prueba de agitación cefálica en un paciente que presentaba déficit vestibular periférico izquierdo. Después de sacudir la cabeza en el plano horizontal durante 20 segundos, al final de la rotación se puede observar un nistagmo primario seguido de un nistagmo secundario.
A. Fase primaria: las fases rápidas del nistagmo se orientan hacia la derecha; esta fase es de corta duración.
B. Fase secundaria: las fases rápidas del nistagmo se orientan hacia la izquierda, la duración de esta fase es mayor.

exploraciones funcionales vestibulares. No sólo permite al clínico detectar el nistagmo ocular de escasa amplitud (que pasaría desapercibido bajo las gafas de Frenzel), sino también cuantificar con alto grado de resolución la amplitud de los movimientos oculares espontáneos e inducidos, que pueden deberse a disfunción vestibular unilateral o bilateral. Dicho sistema permite sobre todo el análisis de los movimientos oculares en 3D (componente horizontal, vertical y torsional). Este tipo de exploración de los movimientos oculares se ha hecho actualmente indispensable para el estudio de cualquier vértigo o inestabilidad postural.

Nistagmo espontáneo o inducido por las maniobras posicionales

El nistagmo espontáneo debe investigarse en posición sedente y en decúbito supino, posición que parece más sensible. Cuando el nistagmo es de origen vestibular periférico, presenta las siguientes características:

- presenta una fase lenta de origen vestibular seguida de una fase rápida de retorno orientada en sentido contrario; el sentido de la fase rápida informa sobre el lado lesionado; en la práctica, un nistagmo espontáneo destructivo cuya fase rápida se orienta hacia la izquierda indica una disfunción del conducto horizontal derecho;
- disminuye o es abolido por la fijación ocular;
- aumenta cuando la mirada se dirige hacia el lado de la fase rápida y disminuye con la mirada hacia el lado opuesto;
- es unidireccional y no cambia de sentido con las diferentes posiciones de la mirada;
- jamás es vertical puro.

Las maniobras posicionales también pueden desencadenar vértigo rotatorio asociado a nistagmo ocular de tipo horizonto-rotatorio. Mediante videonistagmografía, se pueden caracterizar los movimientos oculares inducidos, permitiendo al clínico diagnosticar el vértigo posicional y determinar la localización de la conductolitiasis.

Nistagmo inducido por la prueba de agitación cefálica *(«head skaking test»)*

Si esta prueba no se realiza de forma rigurosa, su interpretación puede resultar difícil, e incluso imposible. Presenta dos fases, primaria y secundaria, durante las cuales el nistagmo cambia de sentido (Fig. 6). En la práctica, la cabeza del paciente se gira con rapidez en el plano horizontal de izquierda a derecha y de derecha a

Figura 7. Prueba vibratoria. El vibrador se aplica sobre ambas mastoides, derecha e izquierda, y los movimientos oculares que se obtienen se estudian mediante videonistagmografía.

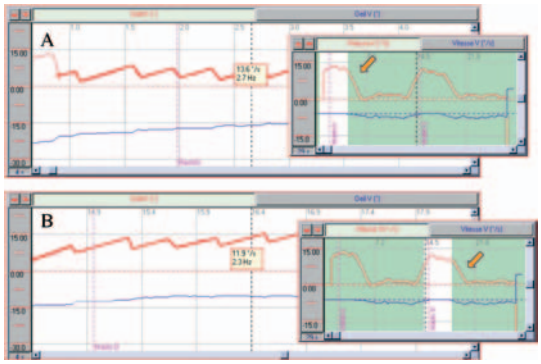

Figura 8. Movimientos oculares inducidos por la prueba vibratoria en un paciente que padece hiporreflexia vestibular derecha.
A. La vibración de la mastoides del lado derecho induce un nistagmo ocular cuya fase rápida se dirige hacia el lado izquierdo y cuya fase lenta tiene una velocidad próxima a 15°/s (a la derecha de la figura).
B. La vibración de la mastoides del lado sano (izquierda) provoca un nistagmo ocular de la misma velocidad (a la derecha de la figura) y cuya fase rápida se dirige hacia la izquierda.

izquierda durante 20 segundos. Al finalizar la estimulación, se analizan los movimientos oculares que se hayan inducido. Cualquier asimetría en el funcionamiento de los vestíbulos derecho e izquierdo dará lugar a la aparición de un nistagmo espontáneo de corta duración (casi siempre inferior a 10 segundos: fase primaria), en el que el sentido de la fase rápida se dirige hacia el lado sano (nistagmo derecho significa hiporreflexia izquierda). Éste va seguido de un nistagmo secundario de mucha mayor duración (más de 60 segundos: fase secundaria), cuya fase rápida bate hacia el lado afectado. La fase primaria puede pasar desapercibida y sólo sería visible la fase secundaria. El nistagmo de agitación cefálica es consecuencia de la asimetría entre los dos vestíbulos (derecho e izquierdo) y de la asimetría de las entradas vestibulares en el mecanismo central de almacenamiento de velocidad [23-29]. Es horizontal en el caso de lesión periférica. Si es disarmónico o de dirección vertical, sugiere origen central.

Nistagmo inducido por la prueba vibratoria

La aplicación de un estímulo vibratorio (frecuencia de las vibraciones: 100 Hz, amplitud: 0,5 mm) sobre la mastoides derecha o izquierda (Fig. 7) induce, en caso de enfermedad vestibular reciente o antigua, un nistagmo ocular cuya fase rápida bate siempre hacia el lado sano [30-37]. Aparece sin latencia con respecto al inicio de la estimulación y persiste mientras ésta continúa (Fig. 8). Así pues, esta prueba no invasiva produce una

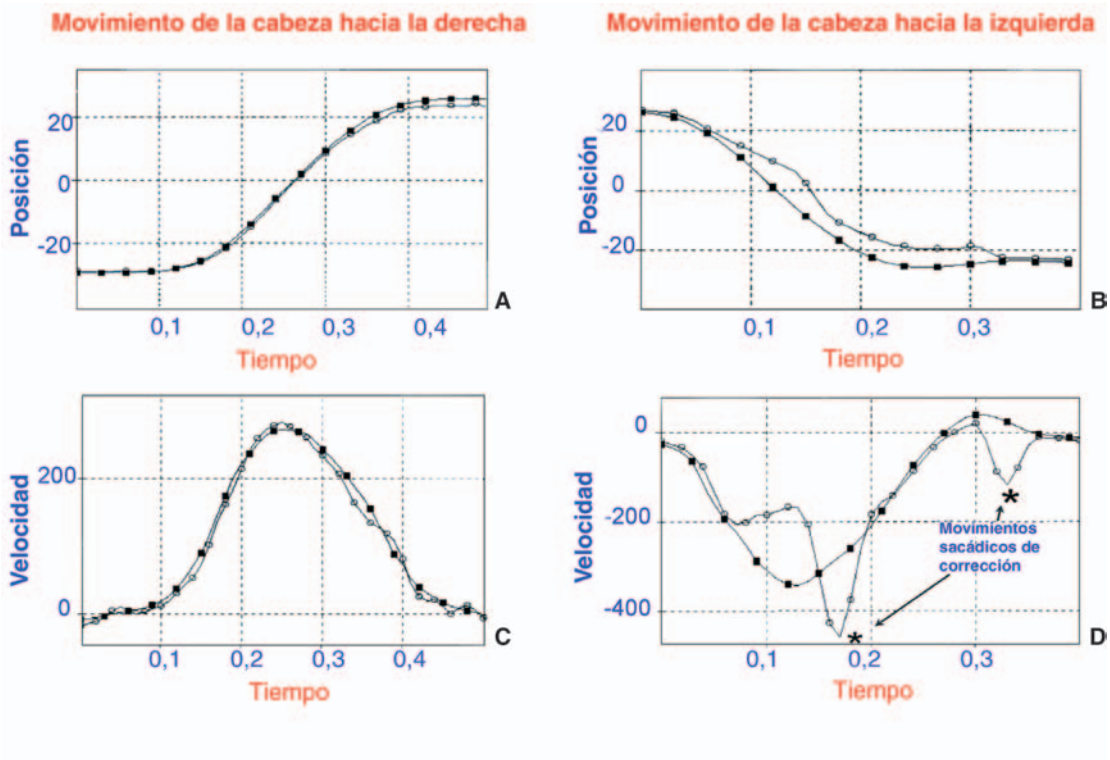

Figura 9. Movimientos oculares registrados en un paciente que presentaba arreflexia vestibular izquierda durante la prueba de Halmagyi. Velocidad y posición del ojo (círculos vacíos), velocidad y posición de la cabeza (cuadrados negros).
A, C. Velocidad y posición del ojo y de la cabeza durante el movimiento rápido de la cabeza hacia el lado sano (derecho). Los trazos de posición y de velocidad de la cabeza son superponibles a los de los movimientos del lado no afectado: la ganancia del reflejo vestibuloocular es próxima a 1.
B, D. Velocidad y posición del ojo y de la cabeza durante el movimiento rápido de la cabeza hacia el lado lesionado (izquierdo). Obsérvense los movimientos sacádicos de corrección (D) durante los movimientos de la cabeza hacia el lado afectado. El paciente sólo puede mantener sus ojos sobre el blanco haciendo estos movimientos: la ganancia del reflejo vestibuloocular está disminuida en el lado de la lesión.

descompensación vestibular oculomotora. Aporta información complementaria comparada con la prueba de agitación cefálica. En especial, resulta de gran valor en caso de lesión vestibular antigua, ya que el nistagmo inducido persiste a menudo varios años después de la lesión inicial. Todavía no se ha conseguido determinar su origen, aunque podría deberse a la activación de husos neuromusculares y, por tanto, de las vías cervicovestibulares.

Estas dos pruebas deben efectuarse de manera sucesiva en el mismo paciente, con el fin de verificar la coherencia de las respuestas nistágmicas. En ambos casos, el sentido de la fase rápida debe ser el mismo durante la prueba vibratoria y la prueba de sacudida cefálica; si se considera la fase primaria, debe batir hacia el lado sano. Sin embargo, hay que señalar que el valor diagnóstico de estas pruebas es sólo cuantitativo: la velocidad de gran amplitud de la fase lenta del nistagmo suele indicar hiporreflexia significativa. Por el contrario, una velocidad pequeña no permite prejuzgar la gravedad de la hipofunción del conducto semicircular horizontal: no se ha encontrado ninguna correlación entre la velocidad del nistagmo inducido por estas estimulaciones y el grado de hipovalencia obtenido mediante las pruebas calóricas.

Prueba de Hamalgy

Esta prueba consiste en pedir al paciente que mantenga la vista fija en un punto situado a menos de 1 m de él (generalmente la nariz del médico), mientras que el médico le gira la cabeza rápidamente y de forma aleatoria en el plano horizontal, hacia la izquierda o hacia la derecha. En caso de disfunción del conducto semicircular horizontal, la ganancia del reflejo vestibuloocular horizontal está disminuida y el paciente no puede hacer lo que se le pide sin realizar una o varias sacudidas para recuperar la fijación sobre el blanco (Fig. 9). Estas sacudidas de corrección traducen la disfunción del conducto semicircular horizontal a elevadas frecuencias [32, 38]. Por tanto, esta prueba complementa a la prueba térmica (cf infra). También puede realizarse para determinar la disfunción de las ampollas de los conductos semicirculares verticales: en este caso, los movimientos de la cabeza se efectúan en el plano de los conductos verticales y no en el plano horizontal. Esta prueba es eminentemente cualitativa. A veces resulta difícil practicarla en los pacientes ancianos que presentan artrosis cervical, ya que es difícil movilizar la cabeza sin que el paciente oponga resistencia activa.

Pruebas térmicas

Descritas por primera vez por Bárány [39], estas pruebas permiten apreciar la excitabilidad de las ampollas de los conductos semicirculares horizontales [40]. Exploran principalmente un laberinto y siguen siendo una de las exploraciones clave en el estudio del funcionamiento de la ampolla del conducto semicircular horizontal. Además, a diferencia de las pruebas descritas con anterioridad, tienen valor cuantitativo.

Pruebas unilaterales

En la práctica, se irriga cada oído con agua fría (30 °C) o agua caliente (44 °C) durante 30 segundos y se registra la respuesta entre los segundos 60° y 80° después del comienzo de la estimulación. Las pruebas calientes preceden a las frías. La estimulación fría inhibe la ampolla del conducto semicircular horizontal, mientras que la estimulación caliente la activa. Como resultado, se produce un nistagmo ocular que bate hacia el

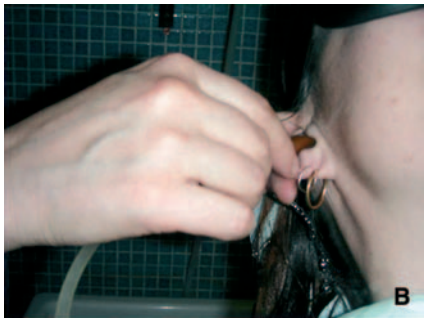

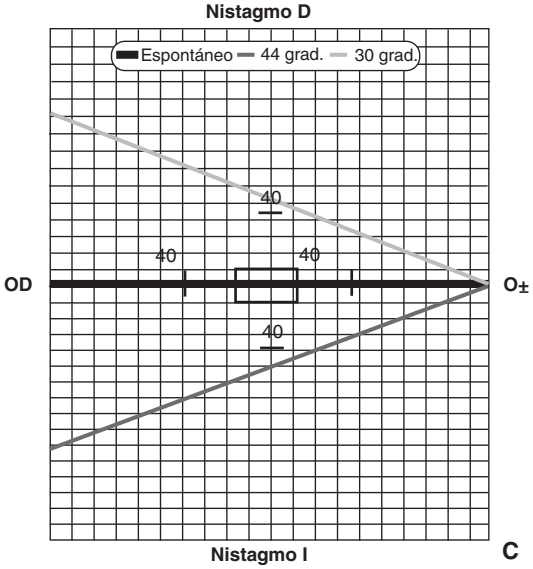

Figura 10. Prueba Térmica y representación de la arreflexia vestibular izquierda según el diagrama de Freyss (A, B).

lado opuesto a la estimulación fría y hacia el lado de la estimulación caliente. Esta prueba permite apreciar el funcionamiento del reflejo vestibuloocular horizontal en las bandas de frecuencia base del orden de 1/1.000 Hz. La frecuencia del nistagmo ocular o la amplitud de la velocidad de la fase lenta del nistagmo ocular se miden mediante videonistagmografía. A continuación, se representan los valores en un gráfico: el diagrama de Freyss (Fig. 10). Este gráfico permite visualizar de forma instantánea la existencia de hipovalencia vestibular (asimetría de excitabilidad entre las ampollas de los conductos semicirculares derecho e izquierdo, cuantificada en porcentaje) o de preponderancia direccional (sentido predominante de la fase rápida del nistagmo). La preponderancia direccional, al contrario que la hipovalencia, no posee ningún valor localizador. Puede dirigirse hacia el oído sano o hacia el oído enfermo. Por lo general, se dirige hacia el oído sano, pero durante la crisis vertiginosa puede orientarse hacia el oído enfermo. En este caso, los núcleos vestibulares del lado sano disminuyen su actividad y su capacidad de respuesta a los estímulos térmicos. El vestíbulo enfermo parece entonces más excitable.

Figura 11. Prueba rotatoria. El paciente se sienta en un sillón que gira en el plano horizontal, con el fin de medir las propiedades dinámicas del reflejo vestibuloocular mediante videonistagmografía.

Pruebas bilaterales

En esta prueba, los dos oídos se irrigan simultáneamente. En una persona sana, esta estimulación no produce nistagmo, pero en la persona enferma se observa un nistagmo ocular horizontal. El sentido de la fase rápida inducida por la estimulación fría indica el lado afectado. Esta prueba es más sensible que la prueba unilateral, pero también más difícil de realizar técnicamente (la irrigación del oído derecho y del oído izquierdo debe ser simétrica).

Limitaciones

Las perforaciones timpánicas constituyen una de las limitaciones de esta prueba. En estos casos, se puede intentar la estimulación con aire.

Algunos medicamentos, como es el caso de varios neurolépticos, modifican las respuestas impidiendo que se puedan interpretar estas pruebas. Por este motivo, dicha medicación debe suspenderse 1 o 2 días antes de la exploración.

Pruebas rotatorias

El registro de los movimientos oculares inducidos por los movimientos horizontales de la cabeza y del cuerpo (Fig. 11) permite acceder a las propiedades dinámicas del reflejo vestibuloocular horizontal (RVOH) [41]. En la práctica, el paciente se sienta en un sillón que gira alrededor de un eje vertical. La cabeza del paciente se inclina 30° hacia delante, de forma que los conductos semicirculares horizontales se sitúen en el plano horizontal y los movimientos oculares se registran mediante videonistagmografía. A diferencia de las pruebas térmicas, esta prueba cinética no explora cada laberinto por separado, sino que aprecia la respuesta del par conducto semicircular derecho y conducto semicircular izquierdo.

Se pueden realizar diferentes estimulaciones rotatorias horizontales: sinusoidal amortiguada (prueba pendular giratoria), sinusoidal con barrido de frecuencia, impulsional y con rotaciones excéntricas.

Rotaciones horizontales sinusoidales

Prueba pendular giratoria sinusoidal amortiguada. Presenta las siguientes características: período de 20 segundos (frecuencia de 0,05 Hz), amplitud máxima de 180°, amortiguación exponencial en 15 períodos, aceleración de salida de 18 °/s^2. El movimiento ocular se registra al mismo tiempo que el movimiento del sillón. Por lo general, el parámetro que más se estudia es la

velocidad media de la fase lenta del nistagmo, calculada por el ordenador, o la amplitud acumulada del movimiento ocular. Ésta se obtiene sumando las fases lentas y suprimiendo las fases rápidas. El trazado acumulado presenta entonces la forma de sinusoide amortiguado superponible al movimiento del sillón. Se miden entonces la ganancia y la fase del RVOH. En una persona sana, son de alrededor de 0,6 y 10° respectivamente. Esta prueba presenta la ventaja de ser rápida, pero sólo explora el sistema vestibular en el ámbito de las bajas frecuencias, mientras que puede responder a una gran gama de frecuencias que van desde 0,01 Hz hasta 20 Hz [42].

Durante esta prueba, también se puede estudiar el índice de inhibición del nistagmo por la fijación ocular (IFO). En este caso, se pide al paciente que fije la mirada en un punto luminoso colocado en la máscara videonistagmográfica mientras se le somete a la rotación. La fijación ocular induce una inhibición del 50% de la ganancia del RVOH. Una IFO superior al 50% revela siempre la existencia de afección vestibular central, pero no tiene valor localizador preciso.

Cuando existe destrucción aguda y unilateral de un laberinto, se observa la disminución bilateral de la ganancia del RVOH en esta prueba de bajas frecuencias, más significativa en las rotaciones hacia el lado lesionado que para las rotaciones hacia el lado sano. Con el paso del tiempo, estas anomalías a bajas frecuencias (0,05 Hz) desaparecen, casi siempre debido a la compensación vestibular central, lo que, al contrario de las pruebas térmicas, limita el interés de esta prueba cuando se realiza a distancia de la lesión.

Prueba pendular sinusoidal con barrido de frecuencia [42, 43]. Permite analizar la respuesta vestibular en un mayor margen de frecuencias. Durante esta prueba, el paciente se coloca sobre un sillón que posee movimiento sinusoidal, cuyo período pasa de manera progresiva, en dos minutos, de 20 a 2 segundos, lo que corresponde a un paso de frecuencia de 0,05 a 0,5 Hz. La amplitud de oscilación disminuye progresivamente, de forma que mantiene una aceleración sensiblemente constante. Se puede medir entonces el RVOH sobre una gama de frecuencias de estimulación que va desde 1 hasta 10. Puede ser que con esta prueba de barrido de frecuencia no se confirme la arreflexia que se obtiene con las pruebas térmicas y rotatorias sinusoidales. Esto podría deberse a la existencia de función residual del conducto semicircular horizontal y, sobre todo, a la persistencia de células fásicas del epitelio neurosensorial, que se estimulan a frecuencias superiores a 0,1 Hz.

Pruebas impulsionales

También se puede someter a los pacientes a aceleraciones de gran amplitud (velocidad de 0-80 o 100°/s) seguidas de una rotación a velocidad constante durante 1 minuto y, por último, a una desaceleración de la misma amplitud que la aceleración inicial (80 o 100°/s a 0°/s). En este caso, es interesante el nistagmo que aparece al final de la rotación, el nistagmo posrotatorio horizontal, y su constante de tiempo de desaparición (tiempo al cabo del cual el nistagmo ocular perrotatorio disminuye al 63%), que en el hombre, y en el caso del sistema horizontal, es de aproximadamente 20 segundos. Se produce como consecuencia de la activación del mecanismo de almacenamiento de velocidad. Después de la lesión de la ampolla o del nervio del conducto semicircular horizontal, se observa una mayor disminución bilateral de la constante de tiempo del RVOH durante las rotaciones hacia el lado afectado que durante las rotaciones hacia el lado sano. Estas asimetrías de la constante de tiempo del RVOH perduran después de haber sufrido la lesión, por lo que esta prueba resulta útil en el caso de peritación. La duración del nistagmo posrotatorio también puede estudiarse pidiendo al paciente que incline la cabeza en el plano frontal. En este caso, la constante de tiempo del nistagmo posrotatorio también se reduce a la mitad o más. Si no se observa este efecto, se debe sospechar lesión cerebelosa.

Recientemente se ha desarrollado otra prueba de tipo impulsional (semivuelta/parada) [42]. Consiste en someter al paciente a una impulsión de aceleración del orden de 70°/s^2 durante un tercio de segundo, después se le hace girar a velocidad constante durante 5 segundos y luego se le somete a una impulsión de deceleración de la misma amplitud que la de aceleración. El paciente queda entonces inmóvil durante 30 segundos antes de someterse al movimiento inverso. En el plano espectral, esta prueba estudia la respuesta vestibular hasta límites elevados de frecuencia (del orden de 0,5 Hz). En una persona sana, la impulsión de aceleración activa el conducto semicircular horizontal e induce un nistagmo perrotatorio. Debido a la constante de tiempo del nistagmo posrotatorio, cercano en la persona sana a 20 segundos, este nistagmo se mantiene durante los 5 segundos que dura el cese de la estimulación. Cuando existe arreflexia del conducto semicircular horizontal, el nistagmo posrotatorio decrece rápidamente y la velocidad de la fase lenta toma el aspecto de «aleta dorsal de tiburón».

Rotaciones excéntricas

En esta prueba, el sillón se sitúa en el extremo del brazo de una centrifugadora y el paciente se coloca de tal forma que se sitúe frente al eje de rotación o que éste gire de espaldas a él [44-47]. Por lo general, se produce el siguiente estímulo: aceleración angular de 10°/s^2, pasando la velocidad de 0 a 200°/s; a continuación, velocidad constante de 200°/s durante 60 segundos y deceleración de 10°/s^2, pasando la velocidad de 200°/s a 0°/s. Los movimientos oculares inducidos presentan tres componentes (horizontal, vertical y torsional) y se suelen medir mediante lentillas esclerales magnéticas. Se producen como consecuencia de la activación de los conductos semicirculares y de los órganos otolíticos, ya que la aceleración presenta un componente a la vez angular y lineal. En consecuencia, se puede estudiar la modulación otolítica del nistagmo inducido por la estimulación de los conductos semicirculares.

En las personas sanas, la aceleración lineal induce una reducción de la constante de tiempo del componente horizontal del nistagmo posrotatorio. Este efecto no se observa en los pacientes que presentan disfunción vestibular unilateral, lo que sugiere que la aceleración lineal, al activar los receptores otolíticos, modula el nistagmo canalicular principalmente a través del mecanismo de almacenamiento de velocidad.

Movimientos de traslación lineal

Estos movimientos se pueden obtener empleando una vagoneta colocada sobre raíles y movida por un motor. Se estudian los movimientos oculares que aparecen como respuesta a aceleraciones lineales ejercidas a lo largo del eje anteroposterior o del eje derecha/izquierda. Son, por tanto, reflejo de la activación de los órganos otolíticos. Así, el desplazamiento según el eje derecha/izquierda provoca torsión ocular, que se acompaña de movimientos nistágmicos compensadores.

En la práctica, estas dos últimas estimulaciones (rotaciones excéntricas y movimientos de traslación lineal) exigen la adquisición de equipos motorizados muy costosos, por lo que pocos centros disponen de ellos.

Reflejo cervicoocular

Durante esta prueba, la cabeza del paciente se mantiene inmóvil, mientras que, sentado sobre un sillón, el



Figura 12. Prueba de percepción de la horizontal y de la vertical subjetivas.



Figura 13. Apreciación de la vertical subjetiva mediante lentes oftalmológicas provistas de cristal de Maadox (según Vibert et al [48]).

tronco describe un movimiento sinusoidal. La activación de los receptores propioceptivos de la nuca tiende entonces a generar un nistagmo cuya ganancia en la persona sana es extremadamente pequeña, inferior a 0,25 Hz. En los pacientes que presentan arreflexia del conducto semicircular horizontal, la ganancia del reflejo cervicoocular aumenta debido a mecanismos de compensación central que pueden alcanzar, e incluso sobrepasar, los 0,5 Hz.

Pruebas que exploran la disfunción de los receptores otolíticos

Prueba de la percepción de la horizontal y de la vertical subjetivas

Esta prueba permite estudiar el funcionamiento del sistema otolítico. Consiste en pedir al paciente, que se deja a oscuras, que coloque una barra luminosa de 60-90 cm, situada a 1 metro por delante de él e inclinada 45°, en una posición que le parezca vertical u horizontal (Fig. 12). Cuando existe disfunción unilateral aguda de los receptores otolíticos, el paciente coloca la barra en posición desviada con respecto a la horizontal o la vertical, del orden de 3-10° hacia el lado afectado.

La percepción de la vertical subjetiva puede estudiarse también de forma monocular mediante lentes oftalmológicas equipadas con un cristal de Maadox (Fig. 13). Este cristal tiene la propiedad de hacer que aparezca una línea vertical cuando es atravesado por el haz luminoso. Con una palanca situada lateralmente, la barra vertical se desvía 45° y se le pide al paciente que la recoloque con la mano según el eje que le parezca vertical.

La desviación de la percepción de la vertical subjetiva se correlaciona a menudo con el grado de ciclotorsión ocular inducida por la desaferenciación aguda del sistema otolítico [48].

La fotografía del fondo del ojo antes y después de la lesión vestibular unilateral permite también medir el grado de oblicuidad del eje maculopapilar con respecto a la horizontal.

La reacción ocular de inclinación es una reacción conjugada de la cabeza y de los ojos que comprende: inclinación de la cabeza en el plano frontal, ciclotorsión ocular, desviación de la vertical subjetiva y diplopía vertical. Esta reacción, descrita inicialmente en las lesiones de los núcleos del tronco cerebral implicados en la transmisión de las informaciones otolíticas [49, 50], ha sido descrita recientemente en lesiones vestibulares periféricas como laberintitis o neuritis vestibulares [51, 52]. El estrabismo vertical se aprecia en este caso mediante la prueba oftalmológica de Hess-Weiss: en las enfermedades periféricas otolíticas, el ojo ipsolateral a la lesión se desvía hacia abajo y el contralateral hacia arriba.

Potenciales miogénicos inducidos por estímulos sonoros de gran intensidad en los músculos esternocleidomastoideos (o potenciales provocados otolíticos de origen sacular)

Históricamente, esta prueba se describió por primera vez en la literatura en 1958 [53, 54]. Sin embargo, hasta los años 90 no se ha considerado como una prueba de investigación clínica de la función sacular [55].

Se basa en la estimulación mediante clics sonoros o salvas de tonos cortos de 100 dB que se aplican mediante un casco con una frecuencia de 5 Hz y en el registro de los potenciales provocados miogénicos en los dos músculos esternocleidomastoideos (ECM) mediante electrodos de superficie situados en el tercio superior de estos dos músculos (Fig. 14). Durante el registro, los pacientes se colocan en decúbito supino con la cabeza levantada, de forma que los músculos ECM se contraigan. Se trata de una condición necesaria, pues la amplitud de los potenciales provocados se correlaciona con la amplitud de la contracción muscular de los músculos ECM. A continuación, los potenciales provocados se amplifican, se filtran 5-10kK y se establece un promedio sobre 200 estimulaciones.

Ante la estimulación sonora por clics o salvas de tonos cortos de 100 dB, aparecen dos tipos de ondas en el músculo ECM ipsolateral: las ondas precoces (Fig. 15) y las ondas tardías. Las precoces se componen de una primera positividad a 10 ms (onda P13), seguida de una negatividad a 19 ms (onda N23). Estas ondas reflejan la activación de vías saculoespinales inhibidoras y trisinápticas, lo que justifica la necesidad de practicar esta prueba en músculos ECM contraídos, ya que de esta forma se puede detectar la disminución inducida de la actividad electromiográfica de estos músculos [55-57] y la latencia corta de los potenciales obtenidos.

Las ondas tardías aparecen a latencias del orden de 30 ms (onda N34) y 44 ms (onda P44) y se deben a la activación de las vías cocleoespinales. Estas últimas ondas se observan de forma inconstante y no tienen interés diagnóstico en la clínica diaria.

La amplitud del máximo P13/N23 (variable entre 50-500 µv) se mide para cada estimulación y en cada oído. Depende de la amplitud de la actividad electromiográfica del músculo ECM registrado. De este modo, sólo tiene valor diagnóstico si se compara el lado presumiblemente afectado con el lado sano. Para cada estímulo, se mide la relación: 100* (amplitud lado sano - amplitud lado afecto) / (amplitud lado sano + amplitud lado afectado). La ausencia de ondas precoces o la disminución de más del 50% de la amplitud del pico P13/N23 de un lado con respecto al otro señala una afectación del sáculo y/o de las vías saculoespinales. Por el contrario, la latencia de las ondas P13 y N23 no se suele modificar, especialmente en caso de enfermedad

Figura 14.
A, B. Prueba de potenciales provocados miogénicos inducidos por sonidos de 100 dB (clics o salvas de tonos cortos): explora la función sacular y las vías saculoespinales. Los estímulos se aplican mediante un casco sonoro y los potenciales provocados se registran mediante electrodos de superficie colocados en ambos músculos esternocleidomastoideos.

sacular periférica, aunque también varía en función del estímulo proporcionado: las salvas de tonos cortos son un estímulo sacular más potente que los clics sonoros, incluso aunque se emitan con la misma intensidad. En consecuencia, la amplitud de los potenciales provocados precoces es mayor cuando la estimulación se realiza mediante salvas de tonos cortos y no mediante clics (Fig. 15). La información que proporcionen estos dos tipos de estímulos es complementaria. El inicio de disfunción sacular se aprecia por los estímulos de tipo

Figura 16. Prueba de potenciales provocados miogénicos inducidos por salvas de tonos cortos aplicadas por vía ósea mediante un vibrador.

clic, mientras que para el estudio de una lesión casi completa del sáculo es preciso recurrir a las salvas de tonos cortos.

Limitaciones

Las hipoacusias de transmisión constituyen limitaciones potenciales para esta prueba cuando el estímulo sonoro se aplica por vía aérea. En este caso, la onda sonora emitida a 100 dB no llega al oído interno a una intensidad suficiente para provocar la activación sacular. Por tanto, en el lado de la hipoacusia de transmisión no se observan las ondas P13 y N23, mientras que la función sacular puede ser normal (falsos resultados negativos). No obstante, la aplicación de salvas de tonos cortos por vía ósea (aplicación sobre la mastoides mediante un vibrador) (Fig. 16) permite explorar la función del receptor sacular, eliminando así los falsos resultados negativos.

Aplicaciones

Esta prueba se ha realizado en varios grupos de pacientes. En 60 personas que padecían enfermedad de Ménière, se ha demostrado que el hidrops endolinfático induce disfunción sacular en el 54% de los casos y que esta disfunción sacular se correlaciona con la profundidad de la hipoacusia media en frecuencias de 250-1.000 Hz [58]: la hipoacusia de percepción con pérdida media de 60 dB en las frecuencias de 250-1.000 Hz o superior suele asociarse a arreflexia sacular. Dicha correlación no se ha observado entre la hipoacusia a

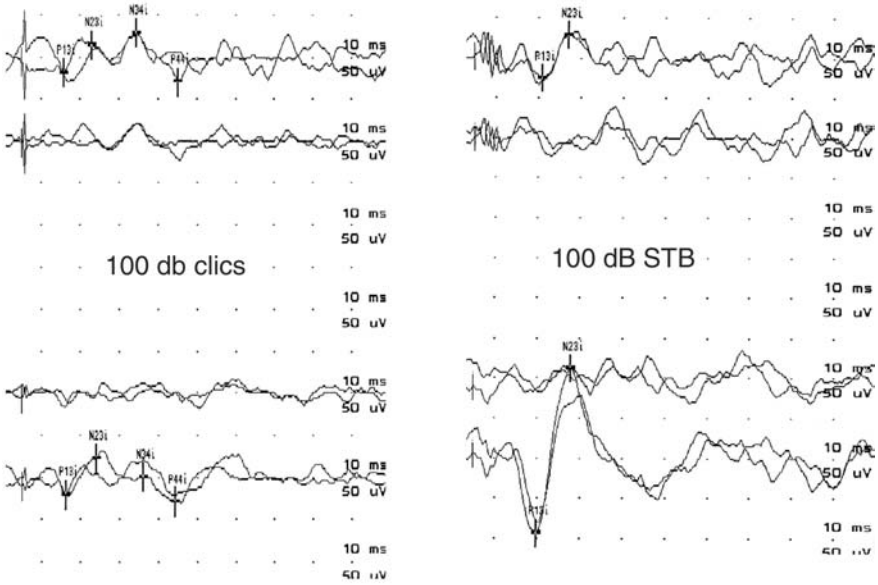

Figura 15. Ondas P13, N23 inducidas por los clics (parte izquierda de la figura) y por las salvas de tonos cortos (STB, parte derecha de la figura). Obsérvese la gran amplitud de las ondas P13, N23 inducidas por el estímulo de las salvas de tonos cortos.

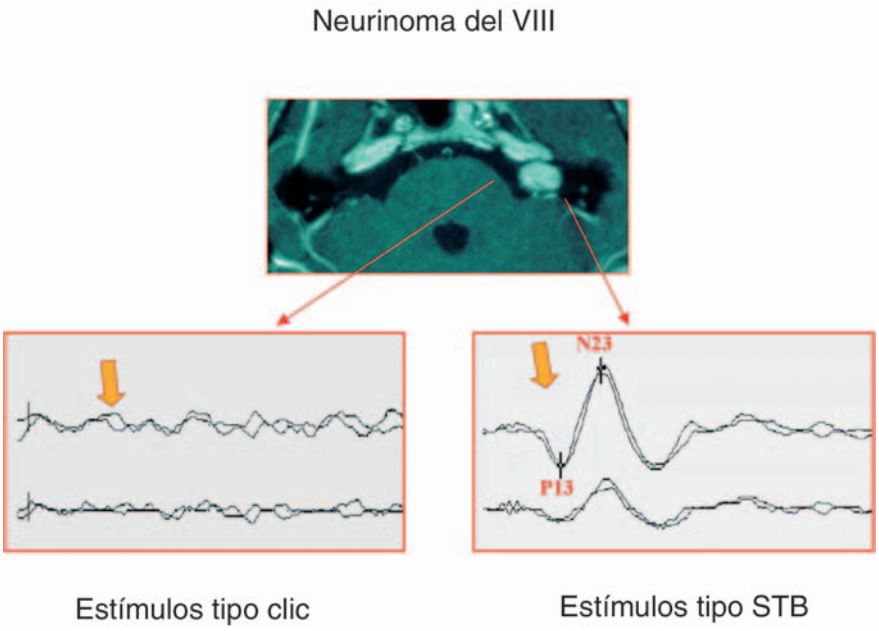

Figura 17. Prueba de potenciales provocados miogénicos (PEM) inducidos por sonidos de 100 dB (clics y salvas de tonos cortos) en un paciente que presentaba un neurinoma del acústico. Con los estímulos de tipo clic, los PEM quedan abolidos, mientras que siguen presentes cuando la prueba se practica con estímulos de tipo *salva de tono corto, lo que revela la disfunción parcial del nervio sacular del lado del neurinoma.*

frecuencias más elevadas de 4.000 y 8.000 y la alteración de la ampolla del conducto semicircular horizontal apreciada por las pruebas térmicas. Además, gracias al equitest, se ha demostrado que los enfermos que padecen alteración sacular presentan puntuaciones de equilibrio más bajas en la condición 5 que los que tienen la función sacular normal. Así pues, parece esencial la práctica de esta prueba a los pacientes que sufren dicha enfermedad, para detectar la eventual afectación sacular y orientarlos hacia la rehabilitación vestibular.

Se ha observado que en los pacientes que padecen enfermedad de Ménière y son tratados mediante inyecciones intratimpánicas de gentamicina en el oído afectado, los potenciales precoces inducidos por los clics sonoros de fuerte intensidad desaparecen en el 100% de los casos, mientras que la función del conducto semicircular horizontal apreciada por las pruebas térmicas podía permanecer normal durante varios meses después del tratamiento. Esto ha permitido concluir que, en el hombre, el sáculo es mucho más sensible a la gentamicina que el conducto semicircular horizontal.

En los pacientes que sufren neuritis vestibular y son explorados los 8 primeros días siguientes a la aparición de la gran crisis vertiginosa, se ha podido demostrar que esta prueba sólo se altera en las dos terceras partes de los pacientes. Tales resultados demuestran que la lesión vírica sólo suele afectar al nervio vestibular superior y que el nervio sacular, y en consecuencia el nervio vestibular inferior, son respetados. Esto corrobora los datos obtenidos mediante videonistagmografía, que han demostrado que, en la mayor parte de los pacientes, el nistagmo ocular presenta un componente a la vez horizontal y vertical (cf supra). La presencia de componente vertical confirma la ausencia de afectación del nervio vestibular posterior y, por tanto, posiblemente la preservación del nervio vestibular inferior. Esta prueba tiene aquí valor pronóstico, ya que la recuperación de la actividad normal del nervio vestibular es más rápida y más frecuente cuando la afección se limita al nervio vestibular superior.

Se ha explorado también a un elevado número de pacientes con neurinoma del acústico antes y después de la intervención. Esta lesión tumoral benigna suele producir disfunción del nervio sacular, verificando así la noción clásicamente admitida de que procede del nervio sacular. La estimulación mediante clics parece más importante que el estímulo mediante salvas de tonos cortos; es frecuente que no se observen ondas precoces cuando la prueba se practica con los estímulos clic, mientras que sí se obtienen con las salvas de tonos cortos [59] (Fig. 17). En el postoperatorio, se ha demostrado que estos potenciales precoces quedan definitivamente abolidos, lo que permite excluir la posibilidad de que exista compensación central de este reflejo saculoespinal.

Por último, en las oscilopsias y las sensaciones de balanceo no explicadas por las pruebas que exploran el funcionamiento del nervio del conducto horizontal, esta prueba puede revelarse anormal, explicando entonces en parte los síntomas.

En resumen, esta prueba permite estudiar el funcionamiento de los receptores saculares y de las vías saculoespinales. Presenta un triple interés: diagnóstico, pronóstico y terapéutico. Conviene resaltar que no se compensa jamás después de la lesión, al contrario de lo que sucede en la prueba rotatoria alrededor de un eje inclinado (prueba RAIG), por lo que adquiere gran valor en caso de peritaje.

Prueba de rotación alrededor de un eje inclinado o prueba RAIG

Esta prueba permite apreciar las propiedades dinámicas del reflejo otoliticoocular [60]. Consiste en medir los movimientos oculares inducidos por la rotación a velocidad constante alrededor de un eje inclinado con respecto a la gravedad. Durante esta estimulación a velocidad constante, no se estimulan los conductos semicirculares. Por el contrario, el componente del vector gravitatorio (G), que corresponde a su proyección sobre el plano de los órganos otolíticos, varía de forma sinusoidal durante la rotación. Produce una estimulación alternativa de las máculas otolíticas que induce un nistagmo horizontal complejo. La prueba RAIG estimula el sistema otolítico de los dos lados, aunque lo hace con mayor intensidad sobre el sistema otolítico derecho cuando la rotación es en sentido horario y estimula más el sistema otolítico izquierdo cuando la rotación se realiza en sentido antihorario.

En la práctica, se coloca al paciente sentado en la oscuridad sobre una silla que gira a 60°/s según un eje inclinado (de 9-13° según los ejemplos) y se miden los movimientos oculares mediante electronistagmografía. La velocidad de la fase lenta horizontal evocada por la estimulación presenta dos componentes: un sesgo (que corresponde a la velocidad de la fase lenta del movimiento del ojo en sentido opuesto a la velocidad de rotación de la cabeza) y una modulación sinusoidal de

la velocidad de la fase lenta del movimiento del ojo, cuyo período es idéntico al de la rotación.

La prueba RAIG contribuye al diagnóstico de lesión vestibular unilateral aguda y las asimetrías en la respuesta indican el lado lesionado. Así, en las neuritis vestibulares, al igual que la prueba de los potenciales provocados otolíticos, permite precisar la afectación global o parcial del nervio vestibular [61]. Sin embargo, después de la compensación central del déficit, las asimetrías de las respuestas oculares disminuyen, por lo que esta prueba pierde su interés.

En caso de lesión vestibular bilateral, permite apreciar la existencia o no de función otolítica residual. Por tanto, resulta especialmente interesante para establecer la etiología de los trastornos motores de la infancia, sobre todo en el niño que presenta retraso en la adquisición de la marcha [62].

Potenciales miogénicos provocados por corrientes galvánicas de gran intensidad y corta duración

Esta prueba explora la funcionalidad de las neuronas vestibulares primarias y permite apreciar el funcionamiento del nervio vestibular [63]. Se basa en el siguiente principio: mediante electrodos de amplia superficie situados en la región retroauricular, se producen corrientes galvánicas transmastoideas (cátodo en un lado y ánodo en el otro) de 8 mA y breve duración (1 ms), con frecuencia de 5 Hz, y en los dos músculos ECM se recogen los potenciales miogénicos provocados mediante electrodos de superficie colocados en el tercio medio de ambos músculos (Fig. 18). El registro comprende varias fases: primero se coloca al paciente en decúbito supino, con la cabeza descansando sobre una almohada. Esta condición permite registrar el artefacto de la estimulación. Después se eleva la cabeza de forma que los músculos ECM se contraigan. Los potenciales provocados son amplificados, filtrados en 5-10 kK y promediados sobre 150 estimulaciones. En esta segunda condición, se registran a la vez el artefacto de la estimulación y los potenciales provocados en el músculo ECM ipsolateral a la estimulación galvánica catódica. Los

Figura 18. Prueba galvánica. La corriente galvánica se aplica mediante electrodos retroauriculares de gran superficie y los potenciales provocados se recogen con la ayuda de electrodos de superficie colocados en el tercio medio de ambos músculos esternocleidomastoideos.

potenciales provocados de origen vestibular inducidos en el músculo ECM ipsolateral al cátodo se visualizan gracias a la sustracción de los dos trazos obtenidos en ambas condiciones (Fig. 19), consecuencia de la activación de la *zona desencadenante* de las neuronas vestibulares primarias.

Los potenciales provocados así inducidos están constituidos por una primera positividad P13g seguida de una segunda negatividad N23g. Ambos potenciales aparecen después de latencias breves, inferiores a 20 ms. Su amplitud depende de la intensidad de la estimulación (en la práctica, 8 mA) y de la amplitud de la contracción muscular. También en este caso, la diferencia de amplitud superior al 50% entre el lado sano y el lado afectado permite detectar la existencia de disfunción de la zona desencadenante de las neuronas vestibulares primarias.

Esta prueba, de reciente introducción [63], aporta información interesante sobre el funcionamiento de la zona desencadenante de las neuronas vestibulares primarias. Los potenciales provocados por el cátodo en el músculo ECM ipsolateral a la estimulación son

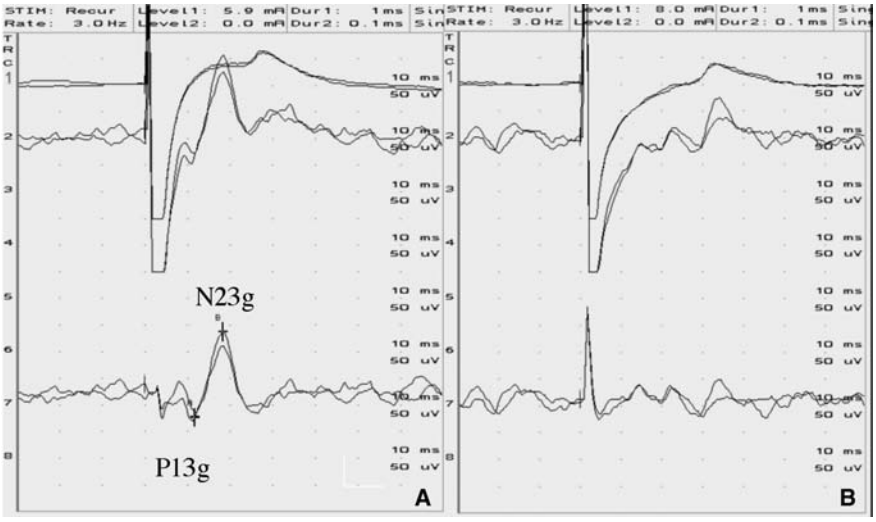

Figura 19. Prueba de potenciales provocados inducidos por corriente galvánica de 1 ms y de 8 mA.
A. Potenciales provocados galvánicos (P13 y N23) inducidos por corrientes galvánicas de corta duración en un paciente que presentaba neurinoma del acústico en el preoperatorio. El trazo 1 representa el artefacto de estimulación recogido mientras el paciente mantiene la cabeza sobre la almohada y los músculos esternocleidomastoideos se encuentran relajados. El trazo 2 ilustra el artefacto de estimulación y los potenciales galvánicos (onda P13 y N23) cuando el paciente eleva la cabeza de forma que sus músculos esternocleidomastoideos quedan contraídos. El trazo 7 es el que se obtiene después de la sustracción de los trazos 1 y 2. Esta sustracción permite eliminar el artefacto de estimulación y visualizar únicamente los potenciales galvánicos.
B. Ausencia de potenciales provocados galvánicos (P13g y N23g) inducidos por corrientes galvánicas de corta duración en el mismo paciente en el postoperatorio. La desaparición de los potenciales demuestra que estos potenciales son de origen vestibular.

consecuencia de la activación de vías vestibuloespinales inhibidoras y trisinápticas. Sus indicaciones se deben centrar en los casos de arreflexia unilateral o bilateral demostrada por las pruebas clásicas, con el fin de determinar si el nervio vestibular es excitable o no. Su interés es doble, diagnóstico y terapéutico. En las neuritis que lesionan a la vez los nervios vestibulares superior e inferior, permite prejuzgar la gravedad de la lesión vírica inicial. En las laberintectomías químicas inducidas por gentamicina, permite detectar la lesión directa o indirecta (degeneración retrógrada) de la zona desencadenante del nervio vestibular y, sobre todo, predecir el riesgo de recidiva de la enfermedad vertiginosa, que siempre es posible cuando el nervio no ha degenerado [64]. Por último, en los neurinomas del acústico, permite precisar la existencia de función residual del nervio vestibular en caso de arreflexia unilateral en la prueba térmica y en la prueba de los potenciales provocados miogénicos inducidos por estimulaciones sonoras de 100 dB.

■ Pruebas oculomotoras (movimientos oculares sacádicos y de seguimiento, nistagmo optocinético)

Los movimientos de seguimiento lento y sacádicos pueden estudiarse fácilmente mediante videonistagmografía. En la práctica otorrinolaringológica, permiten explorar, en pocos minutos y de forma no invasiva, las vías oculógiras y, en consecuencia, las vías vestibulares centrales.

Movimientos de seguimiento

El paciente debe seguir con la mirada un punto que se desplaza lentamente en el plano horizontal de derecha a izquierda, o en el plano vertical de arriba hacia abajo y de abajo hacia arriba. En la práctica clínica, el mejor estímulo es la estimulación sinusoidal de 0,4 Hz, con amplitud de más o menos 20° en el plano horizontal y 27° en el plano vertical. A continuación, se calcula automáticamente la ganancia de estos movimientos de seguimiento (velocidad ocular/velocidad del blanco) y se compara con los valores normales preestablecidos (cf infra). La disminución de la ganancia es signo de afectación central (Fig. 20).

Movimientos sacádicos

En esta exploración, el paciente debe seguir con la mirada un punto que efectúa desplazamientos bruscos, regulares o aleatorios. Los parámetros que se miden son: la velocidad máxima o media de la sacudida; la latencia del movimiento entre el inicio del movimiento del blanco y el del ojo (en condiciones normales, próxima a 250 ms); la precisión de la sacudida o relación entre la amplitud del movimiento del ojo y la amplitud del movimiento del blanco. Las dismetrías sacádicas (precisión anormal de la sacudida) son fácilmente detectables en un gráfico que indica los valores normales (precisión en función de la velocidad de las sacudidas).

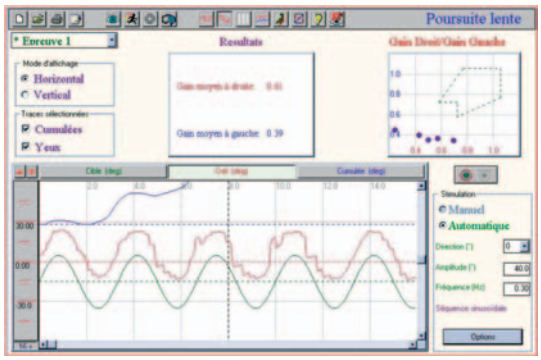

Figura 20. Movimientos de seguimiento ocular lento anormales. El trazo negro representa los movimientos del blanco. El trazo rojo representa los movimientos oculares del paciente. Obsérvese la disminución de la ganancia en los movimientos de este paciente.

Nistagmo optocinético

El reflejo optocinético es un reflejo de estabilización ocular que se pone en juego durante el movimiento de la imagen visual sobre la superficie de la retina. Implica vías subcorticales (sistema óptico accesorio) que se proyectan después directamente o indirectamente (a través del cerebelo) sobre los núcleos vestibulares. Se han descrito dos tipos de nistagmo optocinético: el nistagmo pasivo, en el que el paciente mira delante de él sin intentar seguir las bandas luminosas de la estimulación optocinética, y el nistagmo activo, en el que el paciente intenta seguir las bandas luminosas. En este último caso, a veces se confunde con el sistema de seguimiento.

En la práctica, el paciente se debe situar delante de una amplia pantalla que abarque al menos 60° del campo visual, lisa, sobre la cual desfilan bandas negras y blancas, que pueden hacerlo en el plano horizontal o vertical. La velocidad de la estimulación es constante y puede variar 10-80°/s. Al paciente se le pueden dar dos tipos de instrucciones: dejar la mirada de forma pasiva sin indicaciones concretas (se exploran entonces las vías del nistagmo optocinético subcortical) o fijar cada una de las bandas que pasan por el centro del campo visual (en este caso se estudia el sistema de seguimiento). En la actualidad, pocos centros disponen de estos equipos experimentales para realizar dicha estimulación. Debido a ello, se ha comenzado a emplear recientemente la estimulación optocinética producida por la pantalla de los ordenadores. Sin embargo, estas pantallas siguen adaptándose mal al análisis de este reflejo.

En una persona sana, esta estimulación induce una sensación de movimiento circular. Se evoca un nistagmo ocular en el plano horizontal o vertical siguiendo el sentido de la marcha de las bandas, cuya fase lenta se orienta hacia la dirección del desplazamiento del estímulo. Se pueden medir a continuación la ganancia del nistagmo optocinético y las asimetrías derecha-izquierda y arriba-abajo.

Las lesiones vestibulares periféricas unilaterales se caracterizan por la disminución de la ganancia del reflejo optocinético para los estímulos orientados hacia el lado de la lesión. Las asimetrías de ganancia disminuyen con el tiempo [65]. El estudio del nistagmo postoptocinético y de su constante de tiempo puede ser interesante. El nistagmo postoptocinético que se observa en la persona sana, y que se orienta en sentido inverso al nistagmo inicial, queda definitivamente abolido cuando cesa la estimulación optocinética (por ejemplo, al apagar súbitamente la luz).

■ Exploración de los trastornos del equilibrio

En las alteraciones vestibulares, son frecuentes los trastornos del equilibrio (sensaciones de embriaguez, inestabilidad, balanceo). Pueden cuantificarse sobre plataformas fijas o móviles mediante métodos de posturografía estática y dinámica (Fig. 21) [66-71].



Figura 21. Posturografía dinámica.
A. Equitest.
B. Posturografía dinámica mediante plataforma móvil no motorizada colocada sobre soporte fijo.

Posturografía estática

En la situación basal de reposo, el cuerpo no está inmóvil, sino que presenta oscilaciones. La posturografía estática permite medir estas oscilaciones posturales. En la práctica, el paciente se coloca sobre una plataforma inmóvil provista de tres o cuatro detectores de presión, que transforman las informaciones de presión de los pies en señal eléctrica, cuyos parámetros varían en función de los desplazamientos del centro de gravedad del cuerpo. La cuantificación se hace de forma automatizada y se miden la longitud del desplazamiento del centro de presión de los pies, la superficie recorrida y la energía dispensada (transformada de Fourier).

Se pueden analizar dos tipos de curva: el estatoquinesigrama y el estabilograma. El primero se construye a partir de la línea que relaciona las posiciones sucesivas del centro de gravedad de los pies a lo largo del tiempo. Ofrece información sobre la amplitud de las oscilaciones en el plano sagital y en el plano frontal. El estabilograma es un gráfico que muestra la amplitud de las oscilaciones posturales en el plano sagital o en el plano frontal en función del tiempo. El contenido frecuencial de estas oscilaciones puede analizarse a continuación utilizando la transformada de Fourier. En la práctica, la posturografía estática se realiza primero con los ojos abiertos y después con ellos cerrados, lo que permite medir el cociente de Romberg: relación entre las superficies de desplazamiento del centro de presión de los pies con los ojos cerrados con respecto a las obtenidas con los ojos abiertos. Esta relación suele ser superior a 1.

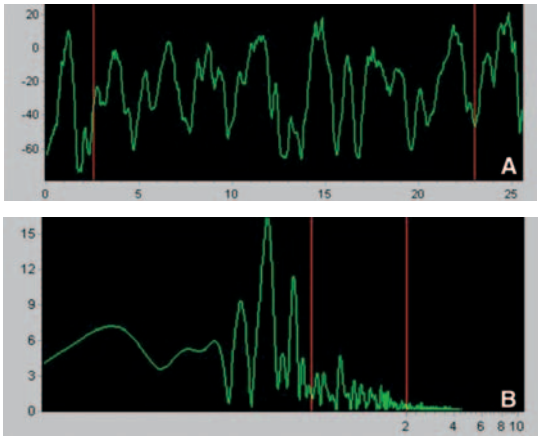

Figura 23. Dinamograma y contenido frecuencial de las respuestas medidas con la transformada de Fourier.

Posturografía dinámica

Plataformas móviles no motorizadas

La posturografía dinámica permite estudiar las respuestas posturales del paciente en respuesta a los movimientos de su base de sustentación. En la práctica, el paciente se coloca de pie sobre una plataforma móvil situada por encima de la plataforma estática y, según su modo de posicionamiento, se puede estudiar el equilibrio dinámico en el plano lateral derecho-izquierdo o sagital delante-detrás, y en ambas condiciones con los ojos abiertos o cerrados (Fig. 22). Los principales parámetros que se estudian son el estabilograma y el contenido de oscilaciones (Fig. 23).

Esta prueba resulta más sensible que la posturografía estática para distinguir los pacientes vestibulares de los

Figura 22. Posturografía dinámica realizada mediante plataforma móvil no motorizada en un paciente con lesión vestibular durante el movimiento de la plataforma en el plano anteroposterior (A) y en el plano lateral derecha-izquierda (B).

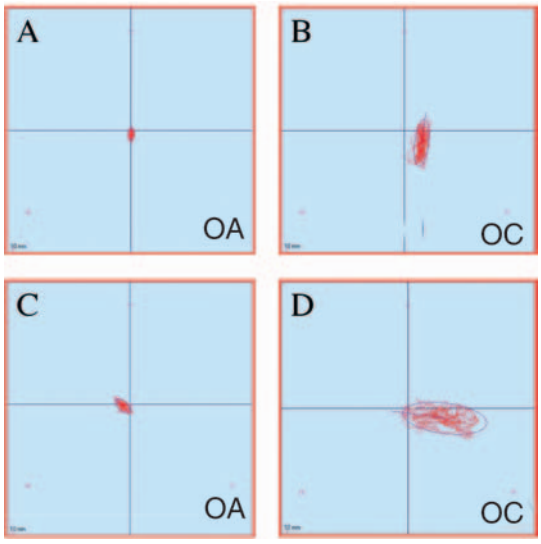

Figura 24. Lesión vestibular unilateral total. Posición del centro de presión de los pies registrada en un paciente que presentaba arreflexia vestibular izquierda en la condición ojos abiertos (OA) (A, C) y con los ojos cerrados (OC) (B, D) cuando la plataforma se mueve en el plano anteroposterior (A, B) o lateral derecha-izquierda (C, D). Obsérvese el aumento de las oscilaciones posturales cuando el equilibrio del paciente se explora en la condición ojos cerrados y en el plano lateral con respecto a la condición ojos cerrados y plano anteroposterior.

pacientes que padecen trastornos del equilibrio de origen diferente, sobre todo en las condiciones que se realizan con los ojos cerrados. En caso de alteración vestibular bilateral, el paciente no se puede mantener en equilibrio con los ojos cerrados cuando la plataforma se mueve en el plano sagital (movimientos anteroposteriores de la plataforma) o lateral (movimientos derecha-izquierda de la plataforma). Cuando existe lesión vestibular unilateral, se mantiene peor el equilibrio en el plano frontal que en el plano sagital (Fig. 24). En concreto, la superficie recorrida y la energía de las respuestas son de mayor amplitud en la condición «plataforma móvil en mediolateral» si se comparan con los valores obtenidos en la condición «plataforma móvil anteroposterior». Esta inestabilidad en el plano lateral que se observa en las condiciones realizadas con los ojos cerrados (ausencia de información visual) y sobre plataforma móvil (distorsión propioceptiva) puede deberse a que los receptores implicados en los dos planos estudiados funcionan de manera diferente. En los movimientos de la plataforma en el plano sagital, los dos laberintos, y sobre todo los conductos verticales, actúan sinérgicamente. Como resultado, el lado sano puede suplir al lado enfermo. Por el contrario, en los movimientos en el plano frontal, los dos laberintos actúan de forma antagónica. El lado sano no puede entonces suplir al lado afectado. Esta inestabilidad lateral disminuye con el paso del tiempo, pero sigue siendo mayor en los pacientes que presentan lesión vestibular unilateral que en los pacientes control, incluso después de varios meses.

Plataformas motorizadas

Estas plataformas pueden estar provistas de dos tipos de movimiento: movimientos de inclinación, que perturban el equilibrio del enfermo en el plano sagital (pueden ser bruscos, únicos y breves o de tipo sinusoidal), y movimientos de traslación lineal.

En el caso de los movimientos de inclinación única y rápida (movimiento de la plataforma que eleva la punta de los pies 4° hacia arriba), se pueden registrar y promediar las respuestas electromiográficas en los músculos tríceps sural (agonista) y tibial anterior (antagonista). Se distinguen tres tipos de respuesta:

- una respuesta de latencia corta (40 ms) en el músculo agonista tríceps sural que corresponde a un reflejo miotáctico;
- una segunda respuesta de latencia media (88 ms), en el mismo músculo, que resultaría de un reflejo polisináptico;
- una tercera respuesta en el músculo antagonista tibial anterior, de latencia larga (125 ms) y duración doble a la de las primeras respuestas, que participa en el movimiento de reequilibrio y haría que intervinieran las estructuras supraespinales implicadas en el control de la postura.

También se pueden generar durante 20 segundos movimientos sinusoidales de inclinación, de frecuencia 0,5 Hz, que orientan sucesivamente la punta de los pies hacia abajo y hacia arriba. Se estudian después los desplazamientos del centro de presión de los pies en función del tiempo y de su contenido frecuencial, habiéndose descrito dos tipos de respuesta: las respuestas de tipo I corresponden al uso por parte del paciente de la estrategia denominada de «tobillos». El desplazamiento del centro de presión de los pies en función de tiempo es de aspecto sinusoidal, tiene la misma frecuencia que el movimiento de la plataforma y aparece en oposición de fase con él. Su amplitud puede ser pequeña o grande. Las respuestas de tipo II se observan cuando el paciente utiliza estrategias combinadas de tobillos y de caderas. En este caso, la frecuencia del desplazamiento del centro de presión de los pies es diferente a la de la plataforma.

También pueden utilizarse los movimientos de traslación anteroposteriores o laterales bruscos de la plataforma, como la prueba motora del equitest (cf infra).

En la práctica, el precio de estas plataformas es asequible. Muestran una mayor inestabilidad de los pacientes que presentan lesión vestibular con respecto a los pacientes control [72-75]. Sin embargo, todavía no se han estandarizado las exploraciones que se realizan mediante posturografía, por lo que son difícilmente utilizables en medicina liberal.

Equitest

Este equipo permite explorar el equilibrio estático y dinámico de los pacientes. Comprende dos grandes tipos de pruebas: una prueba de organización sensorial y una prueba motora.

La prueba de organización sensorial permite probar el efecto de seis ambientes sensoriales distintos sobre el control postural. Con este fin, el equitest está provisto de una plataforma de fuerza, fija o desplazable en función de los desplazamientos del centro de gravedad del sujeto, y de un panorama visual situado a 50 cm del paciente, que puede estar fijo o seguir a los desplazamientos del mismo.

En la primera condición (condición 1), el paciente se coloca ante un panorama fijo, sobre una plataforma de fuerza inmóvil y se le pide que dirija la mirada al frente. En la segunda condición (condición 2), el paciente debe mantenerse en equilibrio sobre esta plataforma inmóvil con los ojos cerrados. Estas dos primeras condiciones corresponden en realidad al estudio de los resultados del control postural estático y al impacto de las entradas visuales sobre el control (equivalente de la prueba de Romberg).

En la tercera condición (condición 3), la plataforma se encuentra fija y el paciente se coloca con los ojos abiertos ante un panorama que se mueve en función de los desplazamientos de su centro de gravedad. En la cuarta condición (condición 4), el entorno visual es fijo y la plataforma, móvil (se mueve proporcionalmente al

ángulo de balanceo anteroposterior del cuerpo). Por último, en las condiciones quinta y sexta (condiciones 5 y 6), la plataforma de soporte es móvil y el paciente realiza la prueba con los ojos cerrados (condición 5) o con los ojos abiertos ante un entorno visual móvil (condición 6). Estos protocolos experimentales corresponden al estudio de los resultados del control postural dinámico y permiten estudiar el impacto que las informaciones visuales, propioceptivas o vestibulares tienen sobre este control modificando por separado cada una de las aferencias sensoriales. En la tercera condición, las informaciones visuales son erróneas y, en consecuencia, el paciente se somete a un conflicto visual. En la cuarta condición, las informaciones propioceptivas se eliminan de manera transitoria. Por último, en las dos últimas condiciones (condiciones 5 y 6), las informaciones visuales y propioceptivas no existen o son erróneas. Así pues, las condiciones 5 y 6 permiten apreciar mejor la participación del sistema vestibular en las funciones de equilibrio. Detectan los pacientes que presentan trastornos del equilibrio debido al uso inadecuado de sus informaciones vestibulares o bien a la disfunción de los receptores vestibulares. Cuando existe alteración vestibular unilateral, el paciente suele presentar puntuaciones elevadas en las condiciones 5 y 6. Estas puntuaciones mejoran con la compensación vestibular y la rehabilitación vestibular [66].

La prueba motora explora, como su nombre indica, el aspecto motor del control postural. El paciente se sitúa sobre una plataforma animada por movimientos de traslación anteroposterior bruscos y aleatorios en el plano horizontal o bien movimientos de inclinación repentinos y también aleatorios hacia arriba o hacia abajo. Los movimientos de traslación o de rotación pueden ser de pequeña, mediana o gran amplitud. Estas pruebas permiten medir las latencias, los vectores de cizallamiento y la adaptación de las respuestas motrices apreciadas por la medida del desplazamiento del centro de presión de los pies.

El equitest representa una gran ayuda para la detección y la cuantificación de los trastornos del equilibrio. Permite también, en cierta medida, orientar la rehabilitación vestibular y evaluar su eficacia. Su principal limitación radica en su todavía elevado coste, incluso para los centros de exploración neurootológica.

Conclusión

Ante cualquier paciente que presente vértigos o trastornos del equilibrio hay que realizar una minuciosa anamnesis, pruebas de exploración de la función vestibular y pruebas audiométricas clásicas (audiometría tonal, impedanciometría y prueba de potenciales provocados auditivos). Estas pruebas permiten precisar el origen periférico o central de la afección, establecer las indicaciones de las técnicas de diagnóstico por imagen, orientar el diagnóstico y determinar el tratamiento más adecuado. En el futuro, el desarrollo de nuevas pruebas que aprecien fundamentalmente la función utricular permitirá comprender mejor determinados síntomas cuyo origen todavía no se ha podido precisar y ante los cuales el estudio otoneurológico actual resulta normal.

Bibliografía

[1] Fetter M. Assessing vestibular function: which tests, when? *J Neurol* 2000;**247**:335-42.

[2] Büchele W, Brandt T. Vestibular neuritis-a horizontal semicircular canal paresis? *Adv Otorhinolaryngol* 1988;**42**: 157-61.

[3] Fetter M, Dichgans J. Vestibular neuritis spares the inferior division of the vestibular nerve. *Brain* 1996;**119**:755-63.

[4] Schuknecht HF, Kitamura K, Second Louis H. Clerf Lecture. Vestibular neuritis. *Ann Otol Rhinol Laryngol* 1981;**90**(1Pt2): 1-9 suppl.

[5] Böhmer A, Strautmann D, Fetter M. Three-dimensional analysis of spontaneous nystagmus in peripheral vestibular lesions. *Ann Otol Rhinol Laryngol* 1997;**106**:61-8.

[6] Toshiaki Y, Yoshio O, Kayo S, Eriko K, Takayuki K. 3D analysis of nystagmus in peripheral vertigo. *Acta Otolaryngol* 1997;**117**:135-8.

[7] Ohyama Y, Yagi T, Ushio K, Suzuki K. 3-D analysis of nystagmus during peripheral vertiginous attacks. *Acta Otolaryngol* 1997;**528**:77-9 suppl.

[8] Yagi T, Ohyama Y, Suzuki K, Kamura E, Kokawa T. 3D analysis of nystagmus in peripheral vertigo. *Acta Otolaryngol* 1997;**117**:135-8.

[9] Schuknecht HF. Cupulolithiasis. *Arch Otolaryngol* 1969;**90**: 765-78.

[10] Epley JM. New dimensions of benign paroxysmal positional vertigo. *Otolaryngol Head Neck Surg* 1980;**88**:599-605.

[11] Eppley JM. Positional vertigo related to semicircular canallithiasis. *Otolaryngol Head Neck Surg* 1995;**112**:154-61.

[12] Baloh RW, Honrubia V. Jacobson benign positional vertigo: clinical and oculographic features in 240 cases. *Neurology* 1987;**37**:371-8.

[13] Baloh RW, Yue Q, Jacobson KM, Honrubia V. Persistent direction-changing positional nystagmus: another variant of benign positional nystagmus? *Neurology* 1995;**45**:1297-301.

[14] Hughes CA, Proctor L. Benign paroxysmal positional vertigo. *Laryngoscope* 1997;**107**:607-13.

[15] Katsarkas A. Benign paroxysmal positional vertigo (BPPV): idiopathic versus traumatic. *Acta Otolaryngol* 1999;**119**: 745-9.

[16] Atlas JT, Parnes LS. Benign paroxysmal positioning vertigo: mechanism and management. *Curr Opin Otolaryngol Head Neck Surg* 2001;**9**:284-9.

[17] Dumas G, Charachon R, Lavieille JP. Benign positioning vertigo (BPV) and three-dimensional (3-D) eye movement analysis. *Acta Otorhinolaryngol Belg* 1998;**52**:291-307.

[18] Semont A, Freyss G, Vitte E. Curring the BPPV with a liberatory maneuver. *Adv Otorhinolaryngol* 1988;**42**:290-3.

[19] Parnes LS, Agrawal SK, Atlas J. Diagnosis and management of benign paroxysmal positional vertigo (BPPV). *CMAJ* 2003;**169**:681-93.

[20] Minor LB, Solomon D, Zinreich JS, Zee DS. Sound- and/or pressure-induced vertigo due to bone dehiscence of the superior semicircular canal. *Arch Otolaryngol Head Neck Surg* 1998;**124**:249-58.

[21] Fukuda T. The stepping test: two phases of the labyrinthine reflex. *Acta Otolaryngol* 1959;**50**:95-108.

[22] Hickey SA, Ford GR, Buckley JG, Fitzgerald O'Connor AF. Unterberger stepping test: a useful indicator of peripheral vestibular dysfunction? *J Laryngol Otol* 1990;**104**:599-602.

[23] Takahashi S, Fetter M, Koenig E, Dichgans J. The clinical significance of head-shaking nystagmus in the dizzy patient. *Acta Otolaryngol* 1990;**109**:8-14.

[24] Fetter M, Zee DS, Koenig E, Dichgans J. Head-shaking nystagmus during vestibular compensation in humans and rhesus monkeys. *Acta Otolaryngol* 1990;**110**:175-81.

[25] Tseng HZ, Chao WY. Head-shaking nystagmus: a sensitive indicator of vestibular dysfunction. *Clin Otolaryngol* 1997; **22**:549-52.

[26] Asawavichiangianda S, Fujimoto M, Mai M, Desroches H, Rutka J. Significance of head-shaking nystagmus in the evaluation of the dizzy patient. *Acta Otolaryngol* 1999;**540**: 27-33 [suppl].

[27] Katsarkas A, Smith H, Galiana H. Head-shaking nystagmus (HSN): the theoretical explanation and the experimental proof. *Acta Otolaryngol* 2000;**120**:177-81.

[28] Dumas G, Michel J, Lavieille JP, Charachon R. Diagnostic value of vibration-induced nystagmus obtained by combined vibratory stimulation applied to the neck muscles and skull of 300 vertiginous patients. *Rev Laryngol Otol Rhinol* 2001;**122**: 89-94.

[29] Guidetti G, Monzani D, Civiero N. Head shaking nystagmus in the follow-up of patients with vestibular diseases. *Clin Otolaryngol* 2002;**27**:124-8.

[30] Michel J, Dumas G, Lavieille JP, Charachon R. Diagnostic value of vibration-induced nystagmus obtained by combined vibratory stimulation applied to the neck muscles and skull of 300 vertiginous patients. *Rev Laryngol Otol Rhinol* 2001;**122**: 89-94.

[31] Karlberg M, Aw ST, Halmagyi GM, Black RA. Vibration-induced shift of the subjective visual horizontal: a sign of unilateral vestibular deficit. *Arch Otolaryngol Head Neck Surg* 2002;**128**:21-7.

[32] Ohki M, Murofushi T, Nakahara H, Sugasawa K. Vibration-induced nystagmus in patients with vestibular disorders. *Otolaryngol Head Neck Surg* 2003;**129**:255-8.

[33] Dumas G, Schmerber S, Lavieille JP. Nystagmus and vibratory test: evidence for mechanism. Material conditions and methods in the fast detection of unilateral vestibular lesions. *Ann Otolaryngol Chir Cervicofac* 2003;**120**:286-95.

[34] Dumas G, Perrin P, Schmerber S, Lavieille JP. Nystagmus and vibration test research of mechanisms, theoretical methods: on 52 cases of unilateral vestibular lesions. *Rev Laryngol Otol Rhinol* 2003;**124**:75-83.

[35] Negrevergne M, Ribeiro S, Moraes CL, Maunsell R, Morata GC, Darrouzet V. Video-nystagmography and vibration test in the diagnosis of vestibular schwannoma. Review of 100 cases. *Rev Laryngol Otol Rhinol* 2003;**124**: 91-7.

[36] Hamann KF, Schuster EM. Vibration-induced nystagmus: a sign of unilateral vestibular deficit. *ORL J Otorhinolaryngol Relat Spec* 1999;**61**:74-9.

[37] Cremer PD, Halmagyi GM, Aw ST, Curthoys IS, McGarvie LA, Todd MJ, et al. Semicircular canal plane head impulses detect absent function of individual semicircular canals. *Brain* 1998;**121**:699-716.

[38] Halmagyi GM, Curthoys IS, Cremer PD, Henderson CJ, Todd MJ, Staples MJ, et al. The human horizontal vestibulo-ocular reflex in response to high acceleration stimulation before and after unilateral vestibular neurectomy. *Exp Brain Res* 1990;**81**:479-90.

[39] Bárány R. Diagnose von Krankheitserscheinungen im Bereiche des Otolithenapparates. *Acta Otolaryngol* 1921;**2**: 421-30.

[40] Baloh RW, Sills AW, Honrubia V. Caloric testing. 3 Patients with peripheral and central vestibular lesions. *Ann Otol Rhinol Laryngol* 1977;**86**(5Pt3suppl43):24-30.

[41] Baloh RW, Honrubia V. *Clinical neurophysiology of the vestibular system*. Philadelphia: Davis PA; 1990 301p.

[42] Ulmer E, Magnan J, Chays A. Bilateral vestibular areflexia: quantification is required. *Ann Otolaryngol Chir Cervicofac* 2002;**119**:216-26.

[43] Jenkins HA, Honrubia V, Baloh R. Evaluation of multiple-frequency rotatory testing in patients with peripheral labyrinthine weakness. *Am J Otolaryngol* 1982;**3**:182-8.

[44] Curthoys IS, Haslwanter T, Black RA, Burgess AM, Halmagyi GM, Topple AN, et al. Off-center yaw rotation: effect of naso-occipital linear acceleration on the nystagmus response of normal human subjects and patients with unilateral vestibular loss. *Exp Brain Res* 1998;**123**:425-38.

[45] Demer JL, Crane BT, Tian JR, Wiest G. New tests of vestibular function. *Ann N Y Acad Sci* 2001;**942**:428-45.

[46] Seidman SH, Paige GD, Tomlison RD, Schmitt N. Linearity of canal-otolith interaction during eccentric rotation in humans. *Exp Brain Res* 2002;**147**:29-37.

[47] Angelaki DE. Three-dimensional ocular kinematics during eccentric rotations: evidence for functional rather than mechanical constraints. *J Neurophysiol* 2003;**89**:2695-6.

[48] Vibert D, Hausler R, Safran AB. Subjective visual vertical in peripheral unilateral vestibular diseases. *J Vestib Res* 1999;**9**: 145-52.

[49] Brandt T, Dieterich M. Pathological eye-head coordination in roll: tonic ocular tilt reaction in mesencephalic and medullary lesions. *Brain* 1987;**110**(Pt3):649-66.

[50] Halmagyi GM, Curthoys IS. Clinical testing of otolith function. *Ann N Y Acad Sci* 1999;**871**:195-204.

[51] Vibert D, Hausler R, Safran A, Koerner F. Ocular tilt reaction associated with a sudden idiopathic unilateral peripheral cochleovestibular loss. *ORL J Otorhinolaryngol Relat Spec* 1995;**57**:310-5.

[52] Paige GD. Otolith function: basis for modern testing. *Ann NY Acad Sci* 2002;**956**:314-23.

[53] Geisler CD, Frishkopf LS, Rosenblith WA. Extracranial responses to acoustic clicks in man. *Science* 1958;**128**: 1210-1.

[54] Bickford RG, Jacobson JL, Cody DT. Nature of average evoked potentials to sound and other stimuli in man. *Ann N Y Acad Sci* 1964;**112**:204-23.

[55] Colebatch JG, Halmagyi GM, Skuse NF. Myogenic potentials generated by a click-evoked vestibulocollic reflex. *J Neurol Neurosurg Psychiatr* 1994;**57**:190-7.

[56] Murofushi T, Halmagyi GM, Yavor RA, Colebatch JG. Absent vestibular evoked myogenic potentials in vestibular neurolabyrinthitis: an indicator of inferior vestibular nerve involvement? *Arch Otolaryngol Head Neck Surg* 1996;**122**: 845-8.

[57] Ferber-Viart C, Dubreuil C, Duclaux R. Vestibular evoked myogenic potentials in humans: a review. *Acta Otolaryngol* 1999;**119**:6-15.

[58] De Waele C, Tran Ba Huy P, Diard JP, Freyss G, Vidal PP. Saccular dysfunction in Meniere's disease. *Am J Otol* 1999; **20**:223-32.

[59] Patkó T, Vidal PP, Vibert N, Tran Ba Huy P, de Waele C. Vestibular evoked myogenic potentials in patients suffering from an unilateral acoustic neuroma: a study of 170 patients. *Clin Neurophysiol* 2003;**114**:1344-50.

[60] Darlot C, Denise P, Droulez J, Cohen B, Berthoz A. Eye movements induced by off vertical axis rotation at small angles of tilt. *Exp Brain Res* 1988;**73**:91-105.

[61] Darlot C, Toupet M, Denise P. Unilateral vestibular neuronitis with otolith signs and off vertical axis rotation. *Acta Otolaryngol* 1997;**117**:7-12.

[62] Wiener-Vacher S. Clinical application of the off vertical axis rotation test (OVAR). *Adv Otorhinolaryngol* 2001;**58**:88-97.

[63] Watson SR, Colebatch JG. Vestibulocollic reflexes evoked by short duration galvanic stimulation in man. *J Physiol* 1998; **513**:587-97.

[64] de Waele C, Meguenni R, Freyss G, Zamith F, Bellalimat N, Vidal PP, et al. Intratympanic gentamicin injections for Meniere disease: vestibular hair cell impairment and regeneration. *Neurology* 2002;**59**:1442-4.

[65] Vitte E, Semont A, Berthoz A. Repeated optokinetic stimulation in conditions of active standing facilitates recovery from vestibular deficits. *Exp Brain Res* 1994;**102**: 141-8.

[66] Furman JM. Role of posturography in the management of vestibular patients. *Otolaryngol Head Neck Surg* 1995;**112**: 8-15.

[67] Nashner LM. A model describing vestibular detection of body sway motion. *Acta Otolaryngol* 1971;**72**:429-36.

[68] Nashner LM, Black FO, Wall C. Adaptation to altered support and visual conditions during stance: patients with vestibular deficits. *J Neurosci* 1982;**2**:536-44.

[69] Nashner LM, Peters JF. Dynamic posturography in the diagnosis and management of dizziness and balance disorders. *Neurol Clin* 1990;**8**:331-49.

[70] Lipp M, Longridge NS. Computerised dynamic posturography: its place in the evaluation of patients with dizziness and imbalance. *J Otolaryngol* 1994;**23**:177-83.

[71] Lacour M, Barthelemy J, Borel L, Magnan J, Xerri C, Chays A, et al. Sensory strategies in human postural control before and after unilateral vestibular neurotomy. *Exp Brain Res* 1997;**115**:300-10.

[72] Baloh RW, Jacobson KM, Beykirch K, Honrubia V. Static and dynamic posturography in patients with vestibular and cerebellar lesions. *Arch Neurol* 1998;**55**:649-54.
[73] Norre ME, Forrez G, Beckers A. Vestibulospinal function in two syndromes with spontaneous attacks of vertigo: evaluation by posturography. *Clin Otolaryngol* 1987;**12**: 215-20.
[74] Gagey PM, Toupet M. Orthostatic postural control in vestibular neuritis: a stabilometric analysis. *Ann Otol Rhinol Laryngol* 1991;**100**:971-5.
[75] Alessandrini M, D'Erme G, Bruno E, Napolitano B, Magrini A. Vestibular compensation: analysis of postural re-arrangement as a control index for unilateral vestibular deficit. *Neuroreport* 2003;**23**:1075-9.

C. de Waele (cdw@ccr.jussieu.fr).
P. Tran ba Huy.
Service ORL, hôpital Lariboisière, 2, rue Ambroise-Paré, 75010 Paris, France; LNRS, CNRS, Paris V, Paris VII, Faculté de Médecine, 45, rue des Saints-Pères, 75006 Paris, France.

Cualquier referencia a este artículo debe incluir la mención del artículo original: de Waele C., Tran ba Huy P. Exploración del sistema vestibular. EMC (Elsevier SAS, Paris), Otorrinolaringología, 20-199-M-10, 2005.

Disponible en www.emc-consulte.com (sitio en francés)
Título del artículo: **Exploration du système vestibulaire**

Algoritmos
Illustraciones complementarias
Vídeos / Animaciones
Aspectos legales
Información al paciente
Informaciones complementarias
Autoevaluación